Über multiple seröse Cysten der Milz.

(Mit zwei Abbildungen.)

Inaugural-Dissertation

zur

Erlangung der Doktorwürde

in der

gesamten Medizin

verfasst und einer

Hohen medizinischen Fakultät

der

Kgl. Bayer. Ludwig-Maximilians-Universität zu München

vorgelegt von

Fritz Zieglwallner,

Medizinalpraktikant aus München.

München 1907.

Kgl. Hof- und Universitätsbuchdruckerei von Dr. C. Wolf & Sohn.

Über multiple seröse Cysten der Milz.

(Mit zwei Abbildungen.)

Inaugural-Dissertation

zur

Erlangung der Doktorwürde

in der

gesamten Medizin

verfasst und einer

Hohen medizinischen Fakultät

der

Kgl. Bayer. Ludwig-Maximilians-Universität zu München

vorgelegt von

Fritz Zieglwallner,

Medizinalpraktikant aus München.

ACAD. LUDOVIC. BIBL.

München 1907.

Kgl. Hof- und Universitätsbuchdruckerei von Dr. C. Wolf & Sohn.

Gedruckt mit Genehmigung der medizin. Fakultät
der Universität München.

Referent: Herr Obermedizinalrat Prof. Dr. von Bollinger.

Dem Andenken

meines lieben Vaters

in Dankbarkeit gewidmet.

Digitized by the Internet Archive
in 2026

https://archive.org/details/IA41548315_0094

In der älteren Litteratur über Milzcysten handelt es sich fast durchwegs um Neubildungen, die hauptsächlich ihrer klinischen Symptome und der Schwierigkeit der Behandlung wegen interessierten. Beobachtungen darüber wurden darum zumeist von Chirurgen veröffentlicht, denen naturgemäss mehr die Therapie als die Ätiologie am Herzen lag. Bei der Seltenheit solcher Fälle und der Schwierigkeit, sie intra vitam zu diagnostizieren, kann die bis in die neuere Zeit herauf beklagte Spärlichkeit der Beschreibungen nicht wunder nehmen.

Mosler hat gesammelt, was bis 1848 über Ecchinococcus der Milz erschienen war, Andral und Orth das Vorkommen von Dermoidcysten kurz erwähnt.

Von hämorrhagischen Milzcysten hat Magdelain eine mit drei, L. Terrier eine solche mit ca. $1^1/_2$ Liter Inhalt beschrieben. Der letztere hat bei Spencer Wells einen analogen Fall gefunden, auch Péan soll 1867 wegen eines grossen cystischen Tumors die Milz extirpiert haben. Weitere Blutcysten sind veröffentlicht in den Bulletins de la Société anatomique 1838 sowie auch von Spillmann. Bardenbeuer, der gleichfalls über Milzcysten berichtet, konnte bei einem Hohlraum mit bindegewebiger Kapsel und blutigem Inhalt einen inneren Epithelbelag nicht nachweisen.

Langhans führt ein grosses cavernöses Angiom bei einem 30jährigen Mann an, Reimann eine grosse serös-hämorrhagische Cyste; der erstere begründet seine Diagnose durch Beschreibung von Wand und Inhalt (geronnenes Blut). Reimann denkt sich die Entstehung seiner Cyste, die nur durch

Punktion am Lebenden diagnostiziert wurde, folgendermassen: „Ein Bluterguss erfolgt per rhexin in das Milzgewebe hinein; das infolge einer Gefässruptur sich bildende Hämatom wird abgekapselt, die rein flüssigen Bestandteile desselben werden teils resorbiert, teils eingedickt und in eine dunkelbraune Masse verwandelt, welche Blutfarbstoff als Pigment und in kristallinischer Form nebst reichlichen Cholestearin-Kristallen enthält. Die weiteren Veränderungen würden dann denjenigen in anderen apoplektischen Herden entsprechen."

Henricius und Monnier befassen sich hauptsächlich mit der Behandlung grosser Milzcysten.

Hedinger hat 1906 in Bern eine durch Operation gewonnene Cyste mit blutig-serösem Inhalt demonstriert, deren Wand die Kapsel bildete. Ein innerer Endothelbeleg war nicht vorhanden.

Die Unterscheidung von Lymph- und serösen Cysten ist zum mindesten sehr schwierig, es dürfte daher für unseren Fall zweckmässiger erscheinen, erst die Arbeiten über die sehr seltenen solitären, meist grösseren Cysten der Milz zu erwähnen, um dann ausführlicher auf die für uns in Betracht kommenden multiplen, kleinen Cysten einzugehen, die nach neueren Autoren durchaus keinen seltenen Sektionsbefund der Milz darstellen.

Eine solitäre, unilokuläre, seröse Cyste hat Bednar bei einem sieben Tage alten Kind mit angeborenem Pemphigus gefunden.

Eine ebensolche, die mit Plattenepithel ausgekleidet war und 1350 g klare, gelbe, cholestearinreiche Flüssigkeit enthielt, hat Crédé mit Erfolg operiert.

Förster fand in einer Milz der Würzburger pathologischen Sammlung eine haselnussgrosse, seröse Cyste. Je eine grosse multilokuläre, echte Cyste haben Leudet und Livois beschrieben. Die Frage nach der Genese lassen diese Autoren offen.

Dass die multiplen serösen Cysten noch niemals klinisch diagnostiziert wurden und auch bei der Sektion leicht übersehen werden können, dürfte wohl die späte Entdeckung ihrer Häufigkeit erklären. Erst 1901 hat nämlich Schmidt an der Hand des Strassburger Sektionsmaterials nachgewiesen, dass man das Vorkommen derselben auf 35—40 Fälle jährlich schätzen dürfe. Er charakterisiert dabei diese Art von Milzcysten folgendermassen: „Man trifft schon die dünnwandigen Cysten recht häufig, welche flachkugelige durchscheinende Prominenzen bilden und oft in Gruppen dicht nebeneinander liegen, nicht selten auch den vorderen Milzrand auf eine ganze Streke hin höckerig gestalten, bisweilen auch perlenschnurartig zu einem quer über denselben ziehenden Streifen aufgereiht sind; auf dem Durchschnitt reichen solche kleinkammerige Cystenkonglomerate mehr oder weniger, gelegentlich bis 1 cm tief, in das Milzparenchym hinein. Nicht selten herrscht ein Bläschen an Grösse vor und wird von kleineren umgeben. Gewöhnlich wird von den einzelnen Cysten ein Durchmesser von 4—5 mm nicht überschritten; das grösste Exemplar, welches ich beobachtete, hielt 1 cm im Durchmesser. Die benachbarten Bläschen werden, sofern nicht Milzgewebe dazwischen liegt, durch dünne, weisse Septen getrennt, und oft, indes nicht immer, existiert eine feine, weisse Grenzschicht gegen das umgebende Parenchym. Jedoch gelingt es nur ausnahmsweise, dieselbe unter Zerreissung von ausstrahlenden Fortsätzen als zusammenhängende Membran auszulösen.“

Die im folgenden mitaufgeführten Fälle von Lymphcysten bezw. Lymphangiomen stimmen in ihrem makroskopischen Befund grösstenteils mit der vorstehenden Beschreibung überein.

Die älteste Erwähnung von multiplen unzweifelhaft serösen Cysten der Milz findet sich bei Morgagni: „Sed in majoris lienis tunica praeter aliquot hydatites corpuscula

passim prominebant subrotunda alba et dura, magnitudine varia pleraque tamen mihi aliquanto majora.“ Auf der Kapsel einer vergrösserten Milz ragten also nebst einigen Wasserblasen kleine, rundliche Körper hervor, die weiss, hart und etwas grösser als ein Hirsekorn waren.

Dieselbe Beobachtung hat Conradi gemacht: „Auf der äusseren Haut der Milz bemerkt man zuweilen eine Rauhigkeit und Unebenheit, als von gewissen Körnern, Narben, Wasserblasen, harten Knoten herrührend.“

Andral schreibt schon etwas genauer: „Auch eine Art Bälge scheint sich, wie der Eiter- und der Tuberkelstoff, vorzüglich innerhalb der Milzzellen und aus dem dieselben anfüllenden Blute zu entwickeln. Die einfachsten unter denselben sind kleine Bläschen, voll von einer serösen Flüssigkeit, welche oft in grosser Anzahl, bald abgesondert, bald zusammengehäuft vorkommen und sich am besten mit denjenigen vergleichen lassen, mit welchen die Wandungen des Mutterhalses bedeckt sind.“

Die erste genaue Beschreibung stammt von Boettcher. In der Nähe des vorderen Randes der von ihm untersuchten Milz war eine erbsengrosse, längs dieses Randes viele kleinere Cysten. Die Kapsel zeigte mehrere Verdickungen; das Parenchym und die Gefässe waren stark amyloid degeneriert. Die Cysten lagen stets in der Nähe der Oberfläche. Ihr Inhalt bestand aus einer wasserhellen Flüssigkeit, nur in den kleinsten aus Fibrin, Fettröpfchen und pulpaähnlichen, wandständigen Zellen, die so innig verbacken erschienen, dass man sie für necrotisch abgestossene Milzgewebspartikelchen halten konnte. Die Wand der Cysten bestand aus einem regelmässigen Platten-Epithel und bei einigen Cysten noch ausserdem aus einer fibrösen Bindegewebsschicht, die direkt an normales Milzparenchym grenzte. Das Innere der Cysten durchsetzen Bindegewebsbalken von wechselnder Dicke. Ausserdem ent-

deckte Boettcher im Milzgewebe selbst mikroskopische Erweichungsherde ohne jede Wandung, deren rundliche Zellen unregelmässig gestaltet und im Stadium beginnender Fettdegeneration waren.

Die Cysten sollen durch Verstopfung einer amyloiden Arterie mit nachfolgender Necrose des von derselben versorgten Bezirks entstanden sein. Woher aber die Flüssigkeit im Innern, sowie die Zellen der epithelialen Auskleidung und der fibrösen Umhüllung stammen sollen, ist nicht erwähnt.

Chiari hat gleichfalls in einer Amyloidmilz einige seröse Cysten gefunden. Er ist aber im Zweifel, ob er sich Boettchers Meinung über die Entstehung anschliessen soll.

Fink hat zwei Fälle von Lymphangiomen beschrieben, bei denen es sich nach seiner Ansicht um Ektasien von Lymphgefässen mit anschliessender Hohlraum- und Cystenbildung handelte. Da beide Fälle sehr ähnlich gestaltet sind, sei hier nur einer erwähnt. In der Stauungsmilz eines 48jährigen Mannes befanden sich zahlreiche Cysten, die an der ganzen Oberfläche Höcker bis zu Kastaniengrösse verursachten und einen weichen rötlich-gelben Inhalt besassen. Mikroskopisch bestand dieser Inhalt aus homogenen Massen oder feinkörnigen, farblosen Gerinnseln, in welchen lymphoide Zellen, rote und weisse Blutkörperchen eingestreut waren. Die Milzkapsel sowie die Trabekel waren überall intakt. Die Cysten lagen mitten in der Pulpa und zeigten cavernösen Bau. Trotzdem der Verfasser im Hilus eine Erweiterung von Lymphgefässen nicht konstatieren konnte, glaubte er doch mit Endothel ausgekleidete Spalten in den Trabekeln, die zum Teil gar keinen, zum Teil einen ähnlichen Inhalt wie die Cysten hatten, als erweiterte Lymphgefässe ansprechen zu dürfen.

1894 erschien in Zürich die seither viel zitierte Arbeit Rengglis über „multiple Cysten der Milz“. Ihre Bedeutung besteht darin, dass in ihr zum erstenmal die Möglichkeit

der Entstehung aus abgeschnürten Peritonealepithel betont wurde. Im folgenden gebe ich das Referat Ramdohrs über diese Dissertation wieder: „Renggli beschreibt die stark vergrösserte, derbe Milz eines 14jährigen Knaben. Am hinteren Rand und in dessen nächster Nähe befinden sich zahlreiche, wasserklare, prominierende oder im Niveau der Oberfläche liegende Cysten. Dieselben schwanken in der Grösse zwischen den Dimensionen einer kleinen Erbse und kaum wahrnehmbarer Gebilde. Zwischen den Cysten sieht man vielfach Varicen und grössere, bindegewebige, zottige Verdickungen der Kapsel. Das mikroskopische Bild zeigt an mehreren Stellen der Kapsel flachhügelige Erhebungen und unregelmässige, bindegewebige Verdickungen von der Gestalt flacher Hügel oder pilzförmiger Gebilde, die sich von der eigentlichen Milzkapsel jedoch scharf abgrenzen. Sie bestehen aus streifigem Bindegewebe und sind teils zellarm, teils deutlich infiltriert: solche Verdickungen können zusammenliegen und eine flache Bucht zwischen sich fassen. Von Gestalt oval, ist ihre Längsachse stets der Milzoberfläche parallel gestellt. Diese rundlichen Erhebungen nun entsprechen jedesmals im Gewebe gelegenen Hohlräumen, Cysten. Entweder grenzen sie direkt an die Kapsel, oder zwischen beiden schiebt sich eine schmale Lage zellreichen Gewebes ein, wie solche in ähnlicher Weise auch die Cysten von der Umgebung abgrenzt. In manchen Cysten liegt nach innen von dieser zelligen Schicht noch eine derbere, zellärmere, faserige Lage, die dem Gewebe der Milzkapsel ähnelt. Niemals aber stösst das Milzgewebe direkt an die Hohlräume an. Der Inhalt der Cysten besteht aus einer feinkörnigen, an den peripherischen Teilen feinfädigen Masse, in der man zum Teil viele Kerne eingestreut sieht, die oft haufenweise zusammen liegen. Ein grosser Teil der Cysten ist durch einen regelmässigen, einschichtigen Zellenbelag von verschiedener Höhe ausgekleidet. Da derselbe mit

dem Epithelbelag der Milzoberfläche übereinstimmt, so nmimt Renggli an, dass die Cysten einer Abschnürung des letzteren entsprechen. Er verlegte den Zeitpunkt dieses Vorganges in eine „frühe Entwicklungsperiode, in welcher das Epithel der Bauchhöhle und damit auch der Milzoberfläche noch seinen ursprünglichen Charakter zeigte". Gleichzeitig aber bringt er die Abschnürung mit den bindegewebigen Zotten in Verbindung, die er als „Ausbruch einer Oberflächen-Entzündung" ansieht, indem er die Hohlräume durch Verwachsung mehrerer Zotten oberhalb eines mit Kapsel-Epithel überkleideten Bezirkes entstehen lässt.

Im Anschluss an Renggli berichtet Lubarsch, dass auch er zweimal dicht unter der Milzoberfläche Cysten beobachtet habe, die mit niedrigem Endo- oder Epithel ausgekleidet waren und hyaline Massen und Lymphzellen enthielten, die ja aber nach des Autors Meinung selbstverständlich auch erst später eingewandert sein konnten. Wegen ihrer oberflächlichen Lage glaubt er, sie Rengglis Fall an die Seite stellen zu dürfen. Der gleiche Grund aber spricht nach seiner Meinung auch dafür, dass die „Lymphangiome" Barbaccis, den er zitiert, trotz ihres cavernösen Baues der vorerwähnten Genese unterzuordnen seien. „Barbacci fand in der Milz eines an chronischer Lungentuberkulose gestorbenen Individiums mehrere Geschwülste, die bezüglich ihrer Grösse etwa zwischen der eines Stecknadelkopfes und der einer Haselnuss zu stellen wären, und welche aus einem System miteinander kommunizierender Kammern bestanden und fadenziehende, gelbliche Flüssigkeit enthielten. Die Höhlen waren mit einer kontinuierlichen Schicht platter Endothelien ausgekleidet und enthielten Fibrin und Lymphzellen."

Aschoff konnte einen Fall von Cysten am vorderen Milzrand beobachten, welche diesen perlenschnurartig umsäumten. Diese Hohlräume waren mit kubischem Epithel

ausgekleidet und hingen mit feinen, platte Endothelien tragenden Spalten des Milzgewebes zusammen. Die Form der Zellauskleidung ist nach seiner Ansicht nicht beweisend für den peritonealen Ursprung, da auch die Endothelien der Lymphgefässe sich unter Umständen zu kubischen Zellen umformen können. Da ausserdem die meisten Cysten wasserklaren Inhalt aufwiesen, so „ist an ihrer Abstammung aus dem Lymphgefässsystem nicht zu zweifeln". Bezüglich des Falles von Boettcher erwähnt Aschoff, dass wohl auch da der Gedanke an primäre Lymphcysten näher liege, „in deren Wand regressive Veränderungen eintraten".

Virchow selbst hat in der Berliner Klinischen Gesellschaft 1898 zwei Cystenmilzen demonstriert. Die eine wies eine starkwandige, cholestearinhaltige Cyste von wenig über Kirschgrösse auf, die andere multilokuläre, cholestearinfreie Cystchen. Er erklärte dabei, nicht entscheiden zu können, ob dieselben durch einen ursprünglichen Fehler entstanden seien, oder aus einer Eiterung oder einer Entzündung. Der Cholestearingehalt rühre jedenfalls her von einer späteren allmählichen Umsetzung organischer Substanzen in zu Grunde gehenden, abgestossenen Epithelien oder Leucocyten.

Zwei verschiedene Ansichten über die Entstehung von multiplen Milzcysten vertritt Kühne. Die Milz des ersten seiner drei Fälle stammte von einer an Magencarcinom gestorbenen Frau und wies drei stecknadelkopfgrosse bis linsengrosse Cysten mit klarer oder eingedickter Flüssigkeit auf, über welchen die Kapsel stark verdickt erschien. Mikroskopisch lagen dieselben direkt in Trabekeln; die Wand bestand aus kubischem Epithel und zartem Bindegewebe, der Inhalt aus einer körnigen oder homogenen Masse und leucocytenähnlichen, kleineren und grösseren Zellen.

Die Beschreibung der zweiten Milz bietet keinen wesentlich verschiedenen Befund, nur sind hier in der Wand einer

Cyste Zellen mit langen, stäbchenförmigen Körnern, die grosse Ähnlichkeit mit glatten Muskelfasern haben.

Makroskopisch schon hat der dritte Fall die grösste Ähnlichkeit mit dem von Renggli beschriebenen. Es finden sich wie dort zottenartige Erhebungen der Kapsel einer leicht vergrösserten Milz, die aber hier eine grau-rötliche Farbe zeigt. Die Kapsel ist im ganzen verdickt, zwischen den Zotten ist das Serosa-Epithel gut erhalten und deutlich kubisch, dicht unter diesen Einsenkungen liegen die Cystchen. Dieselben sind gleichfalls mit hohem Epithel ausgekleidet und mit homogenem oder feinkörnigem Material mit wenig Rundzellen erfüllt. Nach dem Vorkommen von glatten Muskelzellen in der Wand und Lymphocyten im Cysteninhalt hält es der Autor für zweifellos, dass es sich bei den ersteren Fällen um erweiterte Lymphgefässe handle, während er den dritten Fall zu den von verlagertem Kapsel-Epithel abstammenden Cysten rechnet. „Man müsste dann freilich für Rengglis wie für unseren Fall annehmen, dass die Abschnürung und Cystenbildung erst postembryonal in unmittelbarem Anschluss an die Perisplenitis zustande kam. Hierfür fehlt es übrigens nicht an Analogien, da man z. B. bei den Sehnenflecken des Epicards, ferner bei chronischer Epididymitis und bei Ependymitis granularis ähnliche Cystenbildungen aus abgeschnürtem Oberflächen-Epithel entstehen sieht. Auch die Multiplizität der Cysten würde bei dieser Annahme gut verständlich sein."

Die gleiche Ansicht vertritt Welti, der einen ziemlich analogen Fall beschreibt. Die Milz ist blutreich, leicht vergrössert, die Kapsel ungleichmässig verdickt. Auf der ganzen Oberfläche zerstreut sind ca. 100 meist stecknadelkopfgrosse, hellbraun-rote Knötchen fibröser Natur. Die grösseren dieser Knötchen sind in der Mitte nabelförmig eingezogen und enthalten Komplexe von drei und mehr Cysten. Diese werden von flachkubischem Epithel ausgekleidet und von einer homo-

genen Substanz, abgestossenen, oft fettig degenerierenden Wand-Epithelien und Blutkörperchen erfüllt. Boden und Decke der fibrösen Wand sind so verschieden, dass offenbar ihr Ursprung nicht der gleiche ist. Der Boden entspricht der alleinigen Fortsetzung der Kapsel. Die Cysten liegen also extrakapsulär. Das Dach hingegen wird gebildet von einem kernreichen Gewebe, das nach aussenhin zellenarm und streifig fibrös wird und in seiner Struktur ganz das Milzkapselgewebe imitiert. Manche der Cysten werden gabelförmig von einer Trabekel umfasst und liegen zuweilen ziemlich weit nach innen verlagert. Dies wird von Welti dadurch erklärt, dass bei akuter oder chronischer Milzschwellung das Trabekelgewebe (und damit auch die Stellen der Trabekelinsertion an der Kapsel) in seiner Dehnung und Massenzunahme gegenüber der rasch wachsenden Pulpa zurückbleibt. „Ist nun bei einer Milzschwellung diese Stelle der Trabekelinsertion auch nur wenig trichterförmig eingezogen, so ist die Möglichkeit einer Cystenbildung resp. Abschnürung des peritonealen Deck-Epithels an diesen Stellen auch schon vorhanden, wenn wir annehmen, dass der nächste Kapselbezirk als äusserstes Trabekelstück vielleicht durch Verwachsung von beiden Seiten her in den Trabekel selbst einbezogen wird, oder wenn sich irgendwie durch Entzündung eine bindegewebige oder selbst nur epitheliale Brücke über den supponierten Trichter bildet.“

Wie erwähnt, schliesst sich der Verfasser der Rengglischen Anschauung an. Er betont nur, dass hier wie dort offenbar eine extrauterine Abschnürung vorliege. Das Vorkommen einer embryonalen Abspaltung sei jedoch sicher nicht von der Hand zu weisen. Ausserdem führt Welti an, dass ähnliche cystische Gebilde in der Leber, bei Vaginitis granularis, Ureteritis cystica, Ependymitis granularis gefunden worden sind. Zum Schluss weisst er noch auf die Möglichkeit hin, dass durch den Trabekelzug kleinste Risschen im Epithel oder

einem Teil der Kapsel entstehen, die zu einer Entspannung der unterhalb gelegenen Milzdecke und daher zum Auswachsen knospenartiger Wucherungen unter dem Einfluss entzündlicher Neubildung führen können.

Den letzteren Gedanken hat Ramdohr seiner Auffassung von der Genese der Cysten zu Grunde gelegt. Er konnte bei zwei Fällen die Entstehung von Cysten in durch Kapselrisse ausgetretenem Milzparenchym nachweisen. Ein dritter Fall, den er beschreibt, ist nicht dankbar und wurde auch von ihm kurz abgefertigt. Die betreffende sehr weiche Milz hatte eine stark gefaltete, intakte Kapsel und im Innern eine kirschkerngrosse, kugelige Cyste, deren mikroskopischer Befund analog dem der im folgenden beschriebenen Cysten war.

Die Milz eines 39jährigen Mannes, der wegen Sarkomatose zur Sektion kam, wies am Rand starke Einschnitte und in deren Nähe dichte Gruppen wasserklarer, bis kleinerbsengrosser Cysten von grosser Spannung auf. Ausser den allerkleinsten Cysten fand sich noch eine Anzahl sehr kleiner Höckerbildungen über der Kapsel von milzpulpaähnlicher Beschaffenheit. Ein kleiner Omentalstrang verband sich fest mit der Milzoberfläche, um sich dann nach einer kurzen Strecke zwischen einigen Cysten in der Tiefe zu verlieren, während Kapsel und Pulpagewebe mikroskopisch normal gebaut erschienen, war folgender Befund bemerkenswert: Die Kapsel zeigte an verschiedenen Stellen Auflagerungen, die aus Milzgewebe bestanden und nach aussen von einer dünnen Bindegewebeschicht von der Struktur der Kapsel abgeschlossen wurden. Unter diesen Gebilden war die Kapsel aufgelockert und infolgedessen verdickt. Die dadurch entstandenen Spalten waren zum Teil mit Zellen erfüllt. Vielfach fanden sich Kapselrisse, welche mehr oder weniger scharf begrenzte Lücken im Kapselgewebe darstellten, durch die das Parenchym der Milz mit den extrakapsulären Zotten in breiter Verbindung

stand. „Ramdohr nennt diese Gebilde Milzhernien nach „Analogie der Hirnhernien“ Benekes. Die Form dieser Hernien war sehr mannigfach. Teils sassen sie breit auf, teils waren sie kugelig oder ähnlich einem Pilz, dessen Stiel den Zusammenhang mit der Milz aufrecht erhielt. Die Oberfläche derselben war wie die Oberfläche der Milz von einschichtigem Epithel überzogen, das aber, wohl infolge mechanischer Reizung an diesen exponierten Stellen im allgemeinen höher erschien, als gewöhnliches Peritonealepithel. An den geschützten Buchten und Einziehungen war es zu prachtvollen kubischen Zellen ausgewachsen. Diese Hernien waren nun von Cysten ausgefüllt, die sich teilweise durch den Kapselriss noch in die Milz hinein erstreckten. In einer kleinen Hernie, welche die Milzoberfläche nicht überragte, da die Kapsel nach innen eingezogen war, befand sich ein Cystchen, das durch einen schmalen Gang mit der freien Milzoberfläche in Verbindung stand. Ausgekleidet war dieser Gang mit mittelhohem Epithel.

Die Cystchen selbst waren nirgends direkt von Milzzellen begrenzt, vielmehr bildete eine ganz verschieden dicke Bindegewebshülle den Abschluss. Die innere Auskleidung bestand aus einschichtigem Epithel, das bei den grösseren Cysten weniger hoch war, als bei den kleineren. Im Innern fand sich eine homogene Masse, die beim Erstarren einzelne Epithelien vom Rand nach der Mitte zu mitgezogen hatte, ausserdem weisse und rote Blutkörperchen enthielt. Eine Verbindung indes zwischen einer Cyste und einem Gefäss konnte Ramdohr nirgends nachweisen.

Bei dem zweiten Fall war die Milz deutlich gekörnt durch das ganze flache Hervorragen gelblicher Punkte bis zur Grösse von Hirsekörnern. Ausserdem fand sich an der Oberfläche eine Anzahl rein weisser, dünn bestielter Zotten von 1—2 mm Länge, sowie kleine cystenartige und polypöse

Bildungen, von denen die ersteren unter Durchbrechung der Kapsel in das Pulpagewebe der Milz eindringen konnten.

Die Cysten selbst waren bis reiskorngross, mit eiweisshaltigem Inhalt gefüllt und ziemlich dickwandig. Die Kapsel der Milz war ganz verschieden; sie war sogar streckenweise bis über ihre Hälfte vermindert, wobei dann eine scharfkantige Lücke entstand, die von normalem Milzgewebe ausgefüllt war. Der Rest der Kapsel schien von ungewöhnlich festem Bindegewebe zu sein. Auch hier zeigten sich wieder mehrere Hernien, deren Kapselriss sich schon in einer Anzahl vorhergehender Präparate durch eine Verdünnung der Kapsel andeutete. Die Cysten in den Hernien waren mehr oder weniger verästelt und ragten durch den Kapselriss in die Milz hinein. Ziemlich weit im Innern fand sich eine kleine langgestreckte Cyste, die auf eine schmale bindegewebige Narbe zuzog.

Auch bei dieser Milz fand sich eine Cyste, welche mit der freien Milzoberfläche, die an dieser Stelle eine kleine Einziehung aufwies, durch einen epithelausgekleideten Gang in Verbindung stand. Die Struktur der Cysten war dieselbe wie im ersten Fall.

Eine Besonderheit boten noch zahlreiche Auflagerungen, die von länglicher Gestalt, mit dünnem Stil der Milz aufsassen. Ihr Gewebe war durchweg zellarm, wobei bindegewebige Elemente vorherrschten. Eine dieser Auflagerungen zeigte eine rauhe Oberfläche und war offenbar der Rest einer bei der Sektion gewaltsam gelösten Verwachsung. Es handelte sich jedenfalls um ältere Hernien, wobei sich die Kapselrisse zum grössten Teil wieder durch ein festeres Gewebe geschlossen hatten.

Der primäre Vorgang bei der Cystenbildung ist also nach Ramdohrs Ansicht das Auftreten von kleinen Kapseldiscissionen mit sekundärem Verquellen der Milzpulpa. Dieses zarte Gewebe kann durch die anliegenden

Organe der Bauchhöhle abgerieben werden, was eine Narbe zur Folge hat; oder es erhält sich auch ausserhalb der Kapsel in seiner normalen Struktur und wird dann von einem mehr oder minder dicken Bindegewebe nach aussen abgeschlossen, über welches dann von den Seiten her das Peritoneal-Epithel sich fortsetzt.

Der Grund für die Kapselrupturen liegt nach Rahmdohr in akuten Milzschwellungen, wie sie Typhus, Sepsis und andere Infektionskrankheiten hervorrufen. Beneke ist in einigen Fällen aufgefallen, dass die Cysten gerade bei Stauungsmilzen besonders ausgeprägt sind, sowie, dass die Rupturen am häufigsten am vorderen Rand der Milz sitzen, derjenigen Stelle, die durch manuelles Abtasten am meisten Schädigungen ausgesetzt sind. Die Rupturen werden in den meisten Fällen natürlich keine klinischen Symptome verursachen, ausgenommen solch grosse Rupturen, die durch ein Trauma oder dergleichen entstanden sind und durch parenchymatöse Blutung zum Tode führen.

Die Entwicklung der Cysten denkt sich Ramdohr derart, dass durch die überhängenden Milzpartikelchen Teile des Peritoneal-Epithels bedeckt und eventuell ganz eingeschlossen werden, ein Vorgang, der um so leichter einzutreten pflegt, „wenn das Epithel in seinem Bestreben, die Oberfläche zu überziehen, schon tief in die einzelnen Spalten und Buchten eingedrungen ist“. Andererseits können auch vereinzelte Epithelien des Peritoneums durch die Kapsellücke in die Milzpulpa hineingezogen werden und sich dort entsprechend ihrer epithelialen Neigung zur Flächenbildung zu wirklichen Cysten ausbilden, ähnlich, wie wir es bei traumatischen Epidermoidalcysten zu sehen gewohnt sind. „Ist einmal eine Abschnürung erfolgt, so kann das Auswachsen zu einer Cyste sowie ihr weiteres Grösserwerden nach Ramdohr einmal aus der Wachstumsenergie der Epithelien, andererseits aus ihrer

Fähigkeit zu secernieren, leicht erklärt werden.“ Jedenfalls sieht er also die Cystenbildung als den Erfolg einer Epithelabschnürung im Anschluss an Kapselzerreissungen an.

Sehr eingehende Untersuchungen über multiple Milzcysten hat Schmidt angestellt, dessen Definition derselben schon zitiert wurde.

Bezüglich des Vorkommens stellt dieser fest, dass die Cysten am häufigsten sich bei bestehenden oder im Rückgang begriffenen Milzschwellungen finden. Besonders reichlich sind unter seinem Material Typhus abd., Puerperium und länger dauernde Stauung vertreten. Die grösste Menge von cystischen Bildungen fand er in einem Fall von bedeutendem Milztumor infolge stärkster, durch ein mediastinales Sarkom bedingter, venöser Stauung bei hochgradig gespannter Kapsel. Aber auch auf schlaffen, nicht vergrösserten Milzen sassen öfters Cysten auf.

Im kindlichen Alter sah er den Zustand nur einmal bei einem an Diphtherie gestorbenen zweijährigen Knaben.

Die Knöpfchen, die auch Schmidt der Milzoberfläche aufsitzend fand, standen stets durch Lücken in der Kapsel mit der Milzpulpa im Zusammenhang. Er schlägt deshalb gleichfalls den Namen „Milzhernien“ dafür vor und erwähnt gleichzeitig, dass die ausgesprochenen Cysten an solche Defekte der Kapsel gebunden sind.

Die Austrittstellen der Pulpa sind in seinen Fällen oft mikroskopisch klein. Meist klafft dabei die ganze Dicke der Kapsel, wobei der Rand zugeschärft in einzelne elastische Fäden ausgeht. Bisweilen jedoch geschieht es, dass nur die tieferen Schichten der Kapsel durchtrennt sind und die obere, an elastischen Fäden ärmere Lage, etwa von der Dicke des Serosa-Anteils der Kapsel in ihrer Kontinuität erhalten und als Haube emporgehoben wird. Diese und noch andere Erscheinungen beweisen, dass der Defekt durch Bersten der ge-

dehnten Membran entstanden ist. Die Lücken der Kapsel liegen stets an der Insertionsstelle einer Trabekel, häufig sogar so dicht, dass die Trabekel unmittelbar in den Rissrand übergeht und der letztere oft unter das Kapselniveau ins Milzparenchym hinabgezogen wird. In den chronischen Stauungsmilzen gewinnt die Verdickung eine besondere Steigerung an den Ansatzstellen der Trabekel, wobei die letzteren häufig noch seitliche Ausstrahlungen in die Pulpa abgeben. An den Cysten selbst hatte Schmidt folgende Befunde:

Die oberflächlichen Cysten stehen ausnahmslos mit Gewebshernien in engster Beziehung; in keinem Fall von Cystenbildung hat Schmidt die letzteren vermisst.

Die Entwicklungsstätte der Hohlräume ist dabei freilich mannigfaltig: zum Teil sitzen sie im Gewebe der Hernien selbst, echte cystische Gewebshernien — zum Teil in und an den Rissrändern der Kapsel, zum Teil im Milzparenchym unter der Ruptur, zum Teil endlich etwas seitlich von letzterer, unmittelbar unter der hier intakten Kapsel.

Den hauptsächlichsten Typus stellt die cystische Gewebshernie dar, welche für sich allein oder zugleich mit tiefer oder seitlich liegenden Cysten und soliden Parenchymknötchen auftritt.

„Sämtliche Cysten besitzen eine einschichtige, kontinuierliche Auskleidung mit Zellen, welche bisweilen den Endothelien der serösen Membranen gleichen und bei Flächenansicht grosse, eckige, mosaikförmig angeordnete Körper mit geraden Grenzlinien bilden, oft aber höher werden, wie kräftige, kubische Epithelien aussehen und einander nicht mehr bloss mit Rändern, sondern mit breiten Flächen berühren, oft wechselt die Höhe der Zellen in ein und derselben Cyste, noch häufiger in benachbarten Räumen.“

Dieser Epithelsaum pflegt auch dort, wo die Cysten unmittelbar an die Milzpulpa grenzen, niemals zu fehlen.

Ausser der Zellschicht besitzen die Cysten keine eigene Wand, sondern sind unmittelbar ins Milzparenchym eingesetzt, zum grösseren Teil indessen werden sie ganz oder partiell von Bindegewebe begrenzt. In einem Fall lagen die Hohlräume einer cystischen Hernie inmitten reichlichen Bindegewebes mit reichlichen durchflochtenen Fibrillen und schwach entwickelter, elastischer Substanz, welches offenbar neu gebildet, wohl auf dem Wege fibröser Splenitis entstanden war. In sämtlichen anderen Fällen fasst Schmidt die bindegewebige Hülle der Cysten nach dem Bau derselben und nach der Lagerung der Hohlräume als das präformierte Bindegewebe der Kapsel und Trabekel auf. Neben diesen Formen kommen nun nach Schmidt auch solche Cysten vor, bei denen ein Teil des Umfangs aus der bindegewebigen Hülle hervorsieht und seine Epithelauskleidung unmittelbar auf dem Milzparenchym aufsitzt; vor allem häufig treten durch eine oder mehrere circumskripte Lücken der bindegewebigen Wand enge Kanäle hervor, um die Verbindung mit Nachbarräumen herzustellen, welche ganz in Pulpa eingebettet sind. Um letztere ist bisweilen, aber selten und nie in irgendwie grösserem Masstab das Reticulum etwas gröber und seine Fäden umkreisen die Cystenoberfläche. Die tieferen Cysten sind in der Regel ganz ohne bindegewebige Hülle. Einen Zusammenhang der Epithelauskleidung der Cysten mit dem Peritoneal-Epithel konnte Schmidt auch bei den oberflächlichen Hohlräumen nirgends nachweisen. Der Inhalt der Cysten ist in der Regel helles Serum, abgestossene, degenerierende Wand-Epithelien und Blutkörperchen. Es gibt auch enge cystische Räume, deren Lumen nur von desquamierten, noch normalen Epithelien eingenommen wird. Was die Entstehung der Cysten anbelangt, so stellt Schmidt den Satz auf, dass mit der erwähnten Ausnahme das Bindegewebe sich nicht sekundär um die Cysten entwickelt hat, sondern dass die letzteren im

Innern der alten bindegewebigen Apparate entstanden sind, also ausgehöhlte Kapselteile und Trabekel darstellen.

Stets ist nach Schmidt die Entstehung der Cysten an Kapselrupturen gebunden; sie entwickeln sich nicht, wie Renggli annahm, auf der erhaltenen Kapsel. Auch die Herleitung der Cystenbildung vom versenkten Oberflächen-Epithel weist Schmidt zurück mit der Begründung, dass ein grosser Teil der Cysten

„1. tief ins Milzgewebe hinabreiche,

2. subcapsulär und seitlich von der Rupturstelle liege, und

3. inmitten der normalen Bindegewebszüge sowohl der Kapsel als der Trabekel sich entwickle.

Der letztere Umstand spreche auch für eine Deutung der Hohlräume als cystisch dilatierte Abschnitte der Lymphgefässe. Über die letzten Ursachen der cystischen Dehnung dieser Kanäle lässt sich nach Schmidt jedoch zurzeit noch nichts vermuten, so lange die Kenntnisse über die Lymphgefässe des Milzparenchyms und ihre Verbindung mit denen der Kapsel nicht weiter fortgeschritten sind."

An der Arbeit Hoefts, der 1902 einen Fall von multipler Cystenbildung veröffentlichte, ist namentlich der Versuch einer Injektion der Cysten von der Milzarterie aus bemerkenswert. Die Milz war etwa auf das Doppelte vergrössert, die Kapsel unregelmässig verdickt, die Vorderfläche mit grossen und kleinen Cystchen besät, die alle oberflächlich lagen, bis kirschgross waren und meist klaren, serösen Inhalt besassen. Es wurde an der frischen Milz eine Injektion von der Arterie aus gemacht, die teilweise gut gelang. Eine Füllung der Cysten mit Injektionsmasse trat niemals ein, „obwohl sich Gefässe in der Umgebung und in der Wand der Cysten als gefüllt erwiesen. Ein Zusammenhang der Cysten mit dem Blutgefässsystem dürfte demnach ausgeschlossen sein".

Die mikroskopische Beschreibung der Cyste bietet absolut nichts Neues. Es sei nur ein eigenartiger Befund erwähnt, der offenbar eine Vorstufe der Cystenbildung darstellte. Hier sah man einen knopfförmigen Auswuchs der Milzkapsel — auch diese Milz wies zahlreiche „Hernien“ auf —, der einen kleinen Hohlraum enthielt, welcher eine zarte bindegewebige Wand besass und innen ein deutliches, typisches Endothel aufwies. Als Inhalt fanden sich weisse Blutkörperchen und ein zartes, netzförmiges Fibrin. Umgeben war dieser Hohlraum rings von überaus dichten Massen junger rundlicher Bindegewebszellen, so dass man im ganzen offenbar eine Stelle vor sich hatte, an welcher das Kapselgewebe in Wucherung befindlich war; „der kleine Hohlraum, der sich offenbar zu einer Cyste umzubilden im Begriffe war, konnte seinem ganzen Aussehen nach nur als ein Lymphraum aufgefasst werden“.

Die Abstammung der Cysten aus Abschnürungen des serösen Oberflächen-Endothels der Milz weist Hoeft mit denselben Gegengründen zurück wie Schmidt.

Er kann nicht annehmen, dass die meisten oder auch nur viele Cysten sich aus Hernien entwickelt hätten. Vielmehr spricht nach seiner Ansicht vieles dafür, „dass man es mit einer Ektasie von Lymphräumen und vielleicht auch Bluträumen zu tun hatte, welche sich in der Milzkapsel unterhalb derselben, in der nächsten Umgebung und innerhalb der Trabekelinsertionen vorfanden“. Diese Vermutung wurde gestützt „durch den Befund von erweiterten, sicheren Lymphgefässen innerhalb von Milztrabekeln, an solchen Stellen, an welchen es zu eigentlicher Cystenbildung noch nicht gekommen war. Auch die Tatsache, dass man an den Stellen stärkster cystöser Entartung zwischen den tiefer im Milzgewebe gelegenen Milzcysten überall noch Milzgewebe fand, sprach für die Entstehung der Cysten aus präformierten Räumen der Milz“.

Merkwürdigerweise tritt bei Otto, von dem die jüngste Arbeit über unser Thema stammt, wieder eine frühere Ansicht zutage. Dieser Autor fand in einer unter chronischen Stauungszuständen vergrösserten Milz zahlreiche Cysten von Stecknadelkopf- bis Erbsengrösse, die mit den Lymphbahnen in keinem Zusammenhang standen, aber lymphe ähnlichen Inhalt besassen. Alle Cysten besassen eine einschichtige, flachkubische Epithelauskleidung, die grösseren dazu noch eine zarte bindegewebige Hülle. Die Kapsel war überall unverändert, die Hohlräume lagen vollkommen subkapsulär. Otto glaubte nun nicht, dass es sich hier um einen pathologischen Prozess handelt, der sekundär an eine Ruptur der Milzkapsel geknüpft war, auch nicht, dass diese Cysten nur durch Erweiterung vorher bestehender Lymphspalten und Lymphbahnen sich entwickelt haben sollen; denn die Milzkapsel war nach seiner Ansicht unverändert, und die Cysten lagen in der Pulpa, während sich ja die Lymphbahnen entlang der Kapsel und der Trabekel verbreiten.

„Es bleibt daher nur die Annahme, dass es sich um eine Neubildung von Cysten im Milzgewebe handelt", also um ein Lymphangiom. Otto fügt noch bei, dass Baumgarten die von Beneke und M. B. Schmidt beobachteten Milzgewebshernien für postmortale Kunstprodukte hält und weder Cysten noch Hernien zu den häufigeren Vorkommnissen rechnet. „Wenn eine solche Ruptur und Milzgewebshernie eingetreten ist, würde der Heilungsprozess eher zu einer narbigen Schrumpfung des Gewebes als zur Bildung cystischer Hohlräume führen."

Als Abschluss dieser chronologischen Übersicht über die Litteratur dürfte ein kurzes Referat über die Ansichten einiger Lehrbücher nicht uninteressant sein.

Orth schreibt: „Sehr selten sind Dermoidcysten beobachtet worden, während andere cystische Bildungen teils mit serösem,

teils mit blutigem Inhalt schon mehrmals gefunden wurden. In einem Teil dieser Fälle handelt es sich wohl um abgeschnürte Varicen, in anderen um Erweichungshöhlen, die nachträglich Kapsel und zellige Auskleidung erhielten."

Bei Birch-Hirschfeld findet sich folgende Stelle: „Cysten sind in der Milz nur sehr selten gefunden worden. Meist handelt es sich um kleinere, unter der Milzkapsel gelegenen Räume mit serösem Inhalt."

Ziegler schloss sich früher an Renggli an, wenn er schrieb: „Cysten mit serösem Inhalt können sich in der Milzkapsel aus Abschnürungen des Peritoneal-Epithels entwickeln (Renggli); doch sind sie sehr selten." In der neuesten Auflage aber referiert er nur in einer Anmerkung über die meisten der schon zitierten Arbeiten, ohne selbst zur Genese der Milzcysten Stellung zu nehmen. Ausserdem sagt er folgendes: „Cysten, die etwa 1 cm Durchmesser erreichen, meistens aber nur sehr klein sind, kommen namentlich an den Rändern, selten an den Flächen der Milz vor und bilden flachhalbkugelige, durchscheinende Prominenzen, welche nicht selten gruppen- und reihenweise nebeneinander gelagert sind. Auf dem Durchschnitt können Konglomerate von kleineren Cystchen bis 1 cm in die Tiefe reichen (Schmidt) und, das Verhalten ist oft so, dass ein grösseres Cystchen von kleineren Cystchen umgeben ist. Grosse Cysten sind sehr selten."

Über kleine Rupturen der Milzkapsel erwähnt Ziegler noch, dass sie nicht selten bei Milzschwellungen entstehen und zur Bildung kleiner, rötlicher, knötchenförmiger Prominenzen führen, „die aus Milzgewebe bestehen", sonach als kleine Milzgewebshernien bezeichnet werden können. „Sie können in grosser Zahl auftreten und sitzen vornehmlich am Milzrande."

Wir sehen also, dass die Litteratur über Milzcysten jetzt durchaus nicht mehr spärlich ist. Trotzdem ist meiner Ansicht nach jeder weitere Beitrag zur Kenntnis dieser eigen-

artigen Bildung von Interesse; zudem, wie man aus den vorstehenden Auszügen entnehmen kann, die Ansichten der einzelnen Autoren recht verschieden sind. Jeder weitere Versuch, Klärung in dieses umstrittene Kapitel der pathologischen Anatomie zu bringen, dürfte deshalb erwünscht erscheinen.

Ein hier einschlägiger Befund wurde gelegentlich einer Sektion im hiesigen pathologischen Institut gemacht, der mir durch die Güte des Herrn Obermedizinalrats v. Bollinger zur Veröffentlichung zur Verfügung gestellt wurde. Es handelt sich um einen 36jährigen Bäcker, der wegen Husten, Schmerz beim Atemholen links und rechts, Appetitmangel und Obstipation ins Krankenhaus aufgenommen wurde. Der Exitus erfolgte nach zehn Tagen.

Klinische Diagnose: Insuff. cordis, Lungeninfarkt, akute Nephritis.

Anatomische Diagnose[1]): Hochgradige idiopathische Hypertrophie und Dilatation des Herzens mit chronischer, fibröser Endocarditis besonders der linken Kammerwand und marantischer Thrombose des rechten Herzrohres. Infarktbildung im rechten Unterlappen mit haselnussgrossem Abszess, Pleuritis. Herdförmige Pneumonie im rechten Unter- und linken Oberlappen. Stauungsinduration der Lunge, indurierte Muskatnussleber, Stauungsmilz mit Cystenbildung, Stauungsschrumpfnieren, chronischer Katarrh des Magens und Dünndarms. Ascites, Hydropericard und Ödeme beider Unterextremitäten. Gallertkropf mit teilweiser Verkalkung.

Milzbefund: 11 : 8 : 4. Parenchym dunkelblau, rot, sehr blutreich und von fester Konsistenz. Follikel und Trabekel deutlich sichtbar. An der Konvexität eine hirsekorngrosse Cyste. Mehrere gleichgrosse und kleinere an der hinteren Kante, zum Teil konfluierend.

---

[1]) Anm. Sektionsjournal des Pathol. Institutes München, Nr. 57, 1907.

Die genauere Untersuchung der Milz ergibt folgendes: Der vordere Rand ist ganz leicht gelappt. Die auf dem Durchschnitt von den Stellen der Einziehungen ausgehenden Bindegewebszüge verlieren sich alsbald im Milzgewebe. Die äusserst pralle Kapsel hat in der Nähe und über den Cysten eine etwas hellere, mehr ins rötlich-blaue hinüber spielende Färbung. Sie macht an diesen Stellen den Eindruck äusserster Dehnung, ja manchmal kann man nicht mehr mit Sicherheit sagen, ob das die Cysten überziehende Gewebe überhaupt noch Kapsel ist. Die Cysten am hintern Rande stehen zum grössten Teil in Gruppen zu vier oder fünf beisammen, wovon meist eine an Grösse vorherrscht. Der Inhalt der grösseren Hohlräume ist eine wasserklare dünne Flüssigkeit; bei den kleineren besteht er öfters aus einer dickern, homogenen, colloidähnlichen Substanz. Die Lage der Cysten ist überall eine ganz oberflächliche, der Boden der am tiefsten gelegenen ist höchstens 1 cm von der Milzoberfläche entfernt. Stellenweise ragen die Cysten jedoch bis $^1/_2$ cm hoch über das normale Kapselniveau empor.

Mikroskopischer Befund. Es wurden zwei Stücke senkrecht zur Kapsel aus der Milz herausgeschnitten, von denen das eine einen Cystencomplex von einer grossen und mehreren kleinen Cysten, das andere ebenfalls mehrere Cystchen, sowie ein anscheinend solides, blau-rötliches Knöpfchen umfasste, welches eine kaum stecknadelkopfgrosse Hervorragung an der Oberfläche bildete. Die Würfel wurden in typischer Weise in Formalin und Alkohol gehärtet und in Celloidin eingebettet. Von den hieraus gewonnenen Schnitten (10—15 μ) wurden ca. 200 Stück teils mit Hämatoxylin-Eosin teils nach van Gieson oder mit Weigertscher Elastinfärbung behandelt. Es wurde eine grosse Anzahl von Hohlräumen durch die Schnitte getroffen und dabei namentlich darauf geachtet, gerade von den kleinsten Cysten annähernd vollständige Schnitt-

serien zu bekommen. Die erhaltenen mikroskopischen Bilder sind so ungemein hübsch und formenreich, dass die angefügte Tafel (II) nur eine unvollkommene Vorstellung ermöglicht.

Am günstigsten für das Studium der Kapsel und Trabekel, sowie des bindegewebigen Anteils der Cysten ist die Färbung auf elastischen Fasern nach Weigerts Methode. Der nun folgenden Beschreibung der Präparate wurden daher die mit dieser Färbung erhobenen Befunde teilweise zu Grunde gelegt. Im übrigen war natürlich die Hämatoxylin-Eosin-Färbung massgebend.

Block 1. Der erste Eindruck, den die Schnitte bei schwacher Vergrösserung machen, ist der eines Cavernoms. Das Gesichtsfeld über der Pulpa wird beherrscht von einer so ungewohnten Zahl von Gefässluminas, dass man unbedingt zuerst an eine solche Gefässneubildung denken muss. Bei genauerem Zusehen entdeckt man allerdings, dass die einzelnen Hohlräume durch normales Pulpagewebe statt durch bindegewebige Septen geschieden sind, sowie, dass es sich offenbar nicht um eine Vermehrung, sondern nur um maximale Erweiterung von feinsten Blutbahnen handelt, die sonst bei schwacher Vergrösserung kaum zu sehen, jetzt durch die enorme Dehnung auffallend in Erscheinung getreten sind. Als Ursache dürfe wohl die allgemeine venöse Stauung anzuführen sein. Um gleich bei diesen Kapillaren zu bleiben, so ist über ihre innere Auskleidung zu sagen, dass dieselbe durchweg gut sichtbar aus plattem Endothel besteht, das bei starker Vergrösserung deutlich die typische Struktur des Venensinus-Endothels der Milz aufweist. Dieses bildet ausserordentlich langgestreckte spindelförmige Figuren mit relativ massigen, rundlichen Kernen. Wo dasselbe quer getroffen ist, sieht man häufig, dass sich die einzelnen Zellen mit den äussersten Spitzen nicht berühren. Eine bindegewebige Hülle ausser dem Endothelhäutchen ist niemals mit voller Sicherheit wahrzu-

nehmen. Die Räume erscheinen entweder leer, oder enthalten eine wechselnde Menge roter und weisser Blutkörperchen. Je näher die Kapillar-Ektasien an eine im Vergleich zu ihnen riesige, grössere Cyste herankommen, desto flacher und weniger zahlreich werden sie, um in der nächsten Umgebung der Cystenwandung ganz zu verschwinden. Es ist daselbst eine deutliche, von der Cyste ausgehende Druckwirkung auf das umgebende Gewebe zu konstatieren. Die Pulpazellen, die auch sonst ziemlich dicht in das gut sichtbare, aber nicht grobmaschige Reticulum eingestreut sind, liegen hier besonders nahe aufeinander.

Einzelne grosse Venen sind erweitert und blutgefüllt, ihre Wandung sehr verdünnt. Die Arterien sind eng mit dicker Muskularis und von annähernd normalgrossen Follikeln umgeben. Im Milzparenchym sind ausserordentlich viele ausgewanderte rote Blutzellen zu sehen; eine stellenweise Pigmentierung mit Hämosiderin ist vorhanden, aber nicht auffallend stark. Die bindegewebigen Apparate wie Kapsel, Trabekel und Pulpa-Reticulum sind nirgends verdickt.

Wir haben also bis jetzt das Bild einer nicht mehr allzufrischen Stauungshyperämie der Milz vor uns. Über das Alter derselben ist leider der Anamnese nichts zu entnehmen; jedenfalls liegt kein Grund vor, an eine chronische Stauung zu denken, da dafür doch mindestens eine Verdickung des Bindegewebes gefordert werden müsste. Ausserdem findet sich nach Sokoloff eine hochgradige Überschwemmung der Pulpa mit roten Blutzellen, wie in unserem Fall, nur bei akuten Stauungen, während bei chronischen der Übertritt von den Gefässen ins Parenchym in irgend welcher Weise erschwert ist.

Nun zeigen aber die oberflächlichen Abschnitte der Präparate grobe Veränderungen in der Struktur von Kapsel und Trabekel. An denjenigen Partien, die nicht von der Cysten-

bildung betroffen sind, ist die Kapsel von wechselnder Dicke, ohne aber absolut dicker zu sein, als normal. Die Oberfläche verläuft dabei nicht gerade, sondern in leichten Wellen. Nähert sich die Kapsel einem Cystenkomplex, so wird sie zusehends dünner und umkleidet hügelige Prominenzen, die aus Pulpagewebe bestehen. Während nur die obere Kapselhälfte zu dieser Umhüllung dient, teilt sich die untere, um sich vielfach verzweigt zwischen die Cysten hinein fortzusetzen, wobei natürlich der Zusammenhang mit der Kapsel nicht immer gewahrt bleibt. Manchmal befindet sich auch etwas Milzgewebe zwischen zwei Blättern der geteilten Kapsel, die dasselbe von links und rechts gabelförmig umfassen. Die Erklärung, wie es dahin gekommen ist, geben Stellen, an denen die tiefere Schicht der Kapsel durchtrennt ist und das Milzgewebe in die Spalten der aufgelockerten Kapsel eindringt. Sieht man die folgenden Serienschnitte durch, so schliesst sich der Riss wieder und man kommt an eine Stelle, wo zwischen zwei Lamellen die Pulpa völlig abgeschlossen ist. Die obere Lamelle wird meist haubenförmig emporgehoben; dieselbe kann dabei nur mehr aus dem Serosa-Anteil der Kapsel bestehen, sogar stellenweise ganz zu Verlust gegangen sein.

Die Kapsel ist aber auch manchmal in ihrer ganzen Dicke scharf durchgerissen, wobei dann durch die circumskripte Lücke, deren Durchmesser 0,1 mm und darunter beträgt, nacktes Milzparenchym mit und ohne Cysten an die Oberfläche heraustritt. Dasselbe kann bei derberer Beschaffenheit kugelige Gestalt behalten oder bei weicherer nach den Seiten hin abfliessend, pilzförmig aussehen. Die Ränder eines solchen Pilzhutes senken sich und bilden ziemlich tiefe Buchten, deren obere und mediale Wand von der Unterfläche des Hutes bezw. dem Pilzstiel, deren untere Wand von der Milzkapsel gebildet wird. Es kommt auch vor, dass zwei kugelige Prominenzen sich einander nähern, und so eine scheinbar tief ins Milzinnere reichende

Spalte formieren. Das dazwischen gelegene Kapselstück ist dann irgendwo in der Nähe zu finden (cf. Tafel II).

Es ist nicht notwendig, dass das ausgetretene Milzgewebe um seine eigene Höhe das Oberflächenniveau der Milz überragt. Es sind nämlich gerade bei grösseren Zerreissungen der Kapsel die sich verjüngenden Rissränder in einem grösseren oder kleineren stumpfen Winkel nach innen zu abgeknickt und auf diese Weise wird das hervorgequollene Parenchym schon teilweise der Milz wieder einverleibt.

In den meisten Fällen entspricht die Stelle der Lockerung oder eines Risses der Kapsel der Nähe eines Trabekelansatzes, doch kann dieselbe auch dazwischen liegen. Das dem Riss vorhergehende Stadium ist gleichfalls sichtbar. Ein zwischen zwei Trabekelansätzen gelegenes Kapselstück ist dann glockenartig emporgewölbt, wobei die Kapsel äusserst gedehnt aber unverletzt erscheint. An den Stellen stärkster Dehnung sind elastische Fasern in der Kapsel kaum mehr nachzuweisen. Wenn auf dem Bild rechts und links von der Anheftung einer Trabekel ein Riss erfolgt ist, findet man die Ansatzstelle tief ins Milzinnere zurückgezogen. Offenbar hat das derbere Trabekelgewebe mit der durch die Stauung bedingten Volumsvermehrung der Pulpa nicht gleichen Schritt zu halten vermocht.

Was wir also bis jetzt feststellen konnten, ist das Vorhandensein von Milzhernien und Prolapsen bei hochgradiger venöser Stauung mit beginnender Druckatrophie der Pulpa. Unter „Hernie“ soll dabei eine Vorstülpung von Milzparenchym bei unverletztem Bruchsack zu verstehen sein, der hier aus Bindegewebe und Serosa-Anteil der Kapsel oder aus letzterem allein bestehen kann. Ist dagegen Milzgewebe ohne oder nur mit teilweiser Bedeckung hervorgequollen, so dürfte wohl dafür die Bezeichnung „Prolaps“ angebrachter sein, wie man auch beispielsweise bei einer Durchtrennung der Bauchdecken

nicht mehr von einer Hernie, sondern von einem Prolaps des Bauchhöhleninhaltes spricht. Ein Verzicht auf Unterscheidung dieser Begriffe und der allgemeine Gebrauch des Sammelwortes „Milzhernie“ scheint einerseits geeignet, unklare Vorstellungen der pathologisch-anatomischen Verhältnisse hervorzurufen, andererseits ist in unserem Fall die Trennung der Begriffe „Hernie“ und „Prolaps“ nach meiner Ansicht notwendig für die ätiologische Ableitung der Cystenbildung (cf. S. 39 oben).

Wir sind nun auf den hauptsächlichsten Befund, die multiplen Cysten der Milz noch nicht eingegangen. Was zunächst die Gestalt dieser Gebilde betrifft, so können dieselben spindelförmig oder kugelförmig sein und Ausläufer hier und dorthin senden.. Im allgemeinen ist jedoch eine Vorliebe für die Kugelform unverkennbar, die natürlich durch den verschiedenen Widerstand des umgebenden Gewebes gegen die Wachstumsenergie der Cysten sowie durch den Druck der benachbarten Cysten untereinander wechselnd beeinflusst wird.

Die Lage der Cystenkomplexe ist, wie schon mikroskopisch zu sehen war, durchweg eine ganz oberflächliche. Kein Hohlraum befindet sich mit seiner Decke tiefer in der Milz als nicht auch losgesprengte Kapselstücke zu finden sind. Je zerklüfteter und zerrissener die Oberfläche erscheint, desto üppiger sind die Cysten entwickelt. Diese können in der ausgetretenen Pulpa auf der geschädigten oder intakten Kapsel liegen, mit Ausläufern und in ganzer Ausdehnung zwischen die Rissränder hineinragen, ja sogar neben, vor oder nach einer Kapsellücke völlig subkapsulär gelegen sein. Die Zwischenräume zwischen den einzelnen Cysten sind in den meisten Fällen von Milzparenchym ausgefüllt, das, wie schon erwähnt, in der Umgebung der grösseren Hohlräume besonders deutliche Druckerscheinungen aufweist. Nur bei ganz dichter Anordnung verdünnt sich das Pulpagewebe so sehr, dass die Cystenwandungen direkt aneinander stossen. Dabei entwickelt

sich des öfteren eine Atrophie der sich berührenden Wände, und die zwei Cysten verschmelzen zu einer.

Den Abschluss der Hohlräume nach aussen bildet fast überall eine bindegewebige Hülle, deren Ursprung aus der Kapsel durch den stellenweisen direkten Zusammenhang unverkennbar ist. Es scheint sich dabei jedoch nicht immer um präformiertes, altes fibröses Gewebe zu handeln; denn die Wandung besteht teilweise aus elastinarmem, zartem, kernreichem Bindegewebe, welches offenbar erst unter dem Reiz der Schädigung durch fibröse Splenitis entstanden ist. Die Anhäufungen kleinzelligen Materials in der Umgebung solcher Stellen dürfen sicher gleichfalls in diesem Sinne gedeutet werden. Die bindegewebige Hülle ist auch durchaus nicht überall von gleicher Stärke. Oft hat man direkt den Eindruck, als sei von einem annähernd geraden Stück älteren Bindegewebes aus nach beiden Seiten hin eine Umwachsung der Cyste zustande gekommen.

Die innere Auskleidung der Cysten wird ausnahmslos von einem auffallend schönen, flachkubischen Epithel gebildet. Diese Endothelschicht ist mitunter die erste Manifestation neu entstehender Cysten. Die Höhe des Endothels scheint von dem im Innern herrschenden Druck und nur insoferne von der Grösse der Cyste abzuhängen, als die grösseren Hohlräume jedenfalls einen höheren Innendruck zu haben pflegen; denn die in grösseren Cysten platte Epithelauskleidung erhebt sich in kleineren bis zu kubischer Höhe, Manchmal erscheint es mehrschichtig, und man könnte solche Stellen leicht für Wucherungshügel halten, wenn nicht das allmähliche Undeutlichwerden der Konturen schiefe Schnittrichtung als Ursache nahelegte.

Eine Verbindung von Cysten und dilatierten Kapillaren ist nirgends zu erblicken; auch gleicht das schöne Cysten-Epithel durchaus nicht dem mehr verwaschenen Endothel der Gefässe.

Das helle Serum, das mikroskopisch als Inhalt der Cysten wahrgenommen wurde, ist durch die Härtung grösstenteils zu einer homogenen, colloidähnlichen, manchmal auch fein granulierten Masse zusammengeschrumpft und hat sich zum Teil von der Wandung etwas zurückgezogen. Die Zellen, welche in dem Serum aufgeschwemmt waren, und jetzt bei der Coagulation festgehalten wurden, sind in den kleinen Hohlräumen relativ und absolut zahlreicher als in den grossen. Sie bestehen hauptsächlich aus abgestossenen Wand-Epithelien und verschiedenen Leucocytenformen. Dieselben können (namentlich in kleineren Cysten) zahlreicher und noch gut erhalten, oder aber (besonders in grösseren) hydropisch gequollen sein und Kernfärbung nur mehr schwach annehmen. Ausserdem finden sich auch darin noch rote Blutkörperchen in wechselnder Menge. Auch diese sind gewöhnlich in Auflösung begriffen, Reste von ihnen sind als körniges Pigment in manchen desquamierten Epithelien sichtbar.

Von besonderer Wichtigkeit ist noch das Peritoneal-Epithel mit seinen Beziehungen zum Auskleidungs-Epithel der Cysten. Entsprechend der Feinheit dieser einschichtigen Zelllage ist dasselbe an vielen Stellen zu Verlust geraten. Zum Teil mögen daran wohl die Dehnung und die Kapselrupturen, zum Teil wohl auch postmortale Schädigungen schuld sein. In den Spalten und Buchten zwischen den Hernien und Prolapsen, welch letztere ja teilweise auch noch bedeckt sind, ist es fast stets besonders schön erhalten, ja es weist sogar eine Neigung auf, sich zu kubischen Formen auszuwachsen. Eine unzweifelhaft mehrschichtige Stelle ist jedoch nirgends zu sehen.

Einmal ist die Serosa über einer Nische, die durch Zurückbleiben eines Trabekelansatzes bei der rings herum eingetretenen Ausbuchtung der Kapsel entstanden ist, abgehoben worden und überbrückt nun die Bucht, wobei zwischen Serosa und Kapselbindegewebe ein lymphoider Zellhaufen liegt, der

in einigen Zellen Blutpigment enthält. Diese Lympocyten sind jedenfalls nicht an Ort und Stelle entstanden, sondern stammen aus einem naheliegenden, älteren Follikel, von dem ein Teil in die beschriebene Spalte hineingequetscht wurde.

An einer ähnlichen Stelle gabelt sich das Deck-Epithel auf eine kurze Strecke und fasst einen horizontal gelegenen Hohlraum zwischen die zwei Blätter, der mit Pulpazellen erfüllt ist. Es kann kein Zweifel bestehen, dass wir hier eine Cyste im Initialstadium vor uns haben.

Manchmal ist die verdünnte Kapsel umgedreht oder vielmehr eingestülpt, und das Peritoneal-Epithel ist ein Stück weit nicht mehr aussen, sondern innen zu verfolgen.

Am häufigsten findet man jedoch abgerissene Teile der Serosa im Innern von Pulpaprolapsen; es haften ihnen meist noch einige fibröse Kapselfetzen an. Das Epithel ist dabei so typisch und grundverschieden von dem Gefäss-Endothel, dass eine Verwechslung ausgeschlossen sein dürfte. Die Zellen formieren gewöhnlich einen Halbkreis, dessen offene Enden aufeinander losstreben und den Kreis zu schliessen trachten. Wo sie dies fast oder ganz vollendet haben, ist eine jugendliche Cyste mit unverhältnismässig kräftigem Endothel entstanden. Das Bindegewebe begleitet diese Umwachsung von den Ausgangspunkten her mit einem zarten, kernreichen Fibrillengeflecht. Von dem grössten Interesse ist das folgende Bild (cf. Tafel II). Die Kapsel ist durchgerissen, und zwei grosse Pulpavorfälle formieren eine hohe Spalte, in deren Tiefe das Serosa-Epithel prachtvoll erhalten ist. Links (auf der Abbildung) von derselben verschmelzen eben zwei mittelgrosse Hohlräume miteinander, während ein dritter allseitig von Parenchym umgeben ist.

Ein viertes spindelförmiges Cystchen steht an dem einen Ende der Spindel durch einen kurzen Epithelgang in offener Kommunikation mit dem Innern der

Spalte; mit anderen Worten: Das Cysten-Endothel setzt sich ununterbrochen auf die Serosaauskleidung der letzteren fort.

Auf den nächsten Serienschnitten verschwindet zuerst der Verbindungsgang und bald darauf die kleine Cyste.

Block II. Die Schnitte des II. Blocks bieten nicht mehr viel Neues dar. Das Parenchym der Milz zeigt die gleichen Eigenschaften, wie sie oben beschrieben wurden. Die Kapsel ist auch hier gewaltsam gedehnt, zerrissen und wild zerklüftet. Das Peritoneal-Epithel ist teilweise, in der Tiefe der Spalten besonders schön, noch erhalten. Zahlreiche grössere und kleinere Cysten beleben das Bild.

Bemerkenswert ist der Typus eines Pulpaprolapses mit beginnender Cystenbildung. Es handelt sich um das eingangs erwähnte, makroskopisch kaum stecknadelkopfgrosse Knötchen. Dasselbe beginnt als Auflagerung auf der fast unverdünnten Kapsel. Die äusserste Begrenzung bildet das nicht ganz lückenlose Serosa-Epithel, das sich von beiden Seiten her auf das Knötchen fortsetzt. Eine dünne Lamelle äusserst lockerer Bindegewebsfibrillen versucht das gleiche, ist aber hinter der ausströmenden Pulpa zurückgeblieben (wie auf Tafel II) und wird von der Epitheldecke durch eine Schicht Milzgewebe getrennt. Auf weiteren Schnitten wird das Köpfchen um ein weniges grösser, die Kapsel darunter aber verdünnt sich rasch und weist auf einmal eine circumskripte Lücke auf, durch die das vorgefallene Parenchym sich ins Milzinnere hinein fortsetzt.

Der Riss hat sich eben wieder geschlossen, da taucht ein mässiges Cystchen auf, das nur um einige Zollbreiten von der Oberfläche entfernt ist. An dieser fehlt an der entsprechenden Stelle das Peritoneal-Epithel. Das zu Verlust gegangene Stück ist unverkennbar etwas in die Tiefe gesunken und dient jetzt zur inneren Auskleidung der Cyste. Eine Täuschung erscheint um so unwahrscheinlicher, als ja in

direkter Nähe der seröse Bruchsack wieder beginnt, und so ein unmittelbarer Vergleich der hier wie dort sehr schön kubischen Epithelien möglich ist. In der Wandung der Cyste ist etwas wucherndes Bindegewebe wahrnehmbar.

Nach dem geschilderten Befund weist unser Fall eine Ähnlichkeit besonders mit den von Ramdohr und Welti beschriebenen Fällen auf. Es sind im Gefolge von Kapselrupturen und Vorfällen von Milzgewebe multiple, seröse, echte Cysten aufgetreten, deren Endothel nachweislich vom Peritoneal-Epithel abstammt. Das letztere kann nun auf zweierlei Weise die Entstehung der Cysten verursacht haben.

Entweder es schnürt sich von einer extrakapsulären Spalte ein Stück mitsamt dem Deck-Epithel ab und wird zur Cyste. Oder aber eine Reihe von Epithelien wird losgerissen, gelangt tiefer ins ausströmende Milzgewebe, unter Umständen sogar durch den Riss ins Milzinnere und wächst sich zur Cyste aus. Für beides konnte ich in meinen Präparaten den Nachweis erbringen. Die erstere Art wurde von Ramdohr und Welti angenommen, die letztere nur von Ramdohr kurz erwähnt. Und doch erscheint mir, dass gerade dieser Art der Hauptanteil an der Cystenbildung zufällt.

Trotz der zahlreichen Möglichkeiten zu Abschnürungen aus Buchten, in die hinein sich das Peritoneal-Epithel fortsetzt, kann man doch bisher nicht alle von den vielen Cysten auf diese Entstehungsweise zurückführen. Es muss noch eine Art der Genese geben, die uns die Multiplizität der neugebildeten Hohlräume erklärt. Dies dürfte der Fall sein, wenn man annimmt, dass auch aus längeren oder kürzeren Epithelketten, die auf irgend eine Weise von Pulpa umgeben wurden, Cysten sich entwickeln können.

Die erste Hypothese ist zu erklären aus der Wachstumsenergie und der Fähigkeit der Epithelien zu secernieren, wie schon Ramdohr betonte.

Borst hat (in seiner „Pathologie der serösen Deckzellen“) auf Tatsachen hingewiesen, die eine Schleimsekretion der serösen Deckzellen wahrscheinlich machen. Der gleiche Autor hat aber auch gefunden, dass hie und da seröse Deckzellen eingeschlossen werden, die ihren spezifischen Charakter beibehalten haben, so dass drüsenähnliche oder gar cystöse Bildungen entstehen können. Als spezifische Charaktereigenschaft darf man jedenfalls die Sekretionsfähigkeit und die Neigung zum Flächenwachstum ansehen.

Diese Angabe Borsts spricht wohl sicher für die zweite angeführte Entwicklungsweise der Cysten aus Peritoneal-Epithel. Im gleichen Sinne schreibt auch Ribbert: „Die Genese der Cysten wird am besten verständlich, wenn man sie aus der intra- oder extrauterinen Absprengung bindegewebig-epithelialer Keime ableitet. Das Wachstum des Bindegewebes samt dem Epithel und der Dilatation der Hohlräume kann stets nur Hand in Hand gehen.“ Durch diese Ansicht Ribberts wäre zugleich die bindegewebige Umwachsung der Cysten in unserem Fall erklärt.

In letzter Zeit sind mehrere Arbeiten über Epidermoidalcysten veröffentlicht worden, die als Analogiebeweise jedenfalls Beachtung verdienen.

So hat z. B. Wegner drei Fälle von Epithelcysten der Hand mitgeteilt. In zweien schloss sich die Entwicklung an ein Trauma resp. an eine Erkrankung der Hand an. Eine lag unter der Narbe einer kleinen Schnittwunde am Finger, eine in einer Furunkelnarbe. Gussmann hat eine mit epidermisähnlichem Epithel ausgekleidete Cyste beschrieben, die sich in einer Narbe an der Stirn entwickelt hatte.

Auf einem einzelnen mikroskopischen Schnitt liegt in unserem Fall öfters vorgequollenes Milzgewebe auf einer völlig intakten Kapsel, wohin es durch den auf den nächsten Serienschnitten erst sichtbaren Kapselriss gelangt ist. Ebenso

kann auch einmal eine Cyste innerhalb eines serosa-umhüllten Prolapses liegen, welcher scheinbar eine Hernie ist, da der Bruchsackdefekt erst später sichtbar wird. Eben dieser Defekt aber hat durch Versenkung von Epithelien an dieser Stelle die Bildung der Cyste angeregt.

Die Wachstumsenergie des Epithels kann uns allein die Cystenbildung noch nicht erklären. Tritt doch durchaus nicht in jedem Fall von Epithelabschnürung auch Cystenbildung ein. Es ist vielmehr wahrscheinlich, dass die letztere nur dann vor sich geht, wenn das umliegende Gewebe einen guten Nährboden bietet und zugleich so sehr geschädigt ist, dass es durch seine eigene Proliferationsfähigkeit das Auswachsen der verschleppten Epithelien zur Cyste nicht mehr zu hindern vermag.

Dass das weiche, blutreiche Pulpagewebe der Milz natürlich einen ausgezeichneten Nährboden darstellt, ist ohne weiteres klar.

Ohne Zweifel bedeuten das Vorquellen von Parenchym und die sich anschliessenden Ernährungsstörungen eine starke Beeinträchtigung der Lebensfähigkeit der an eine ausgezeichnete Blutversorgung gewöhnten Pulpa. An dieser Tatsache kann auch der Umstand nichts ändern, dass Schmidt ein Gefäss gesehen hat, das durch den Kapselriss ins Innere eine „Hernie“ zog. Da ausserdem nach Schmidts und Ramdohrs Untersuchungen als bewiesen erachtet werden kann, dass das Auftreten der multiplen serösen Cysten in der Milz an das Vorhandensein von Hernien (bezw. Prolapsen) gebunden ist, so liegt es nahe, diesen Vorgang als Quelle der Schädigung des vorgefallenen Milzgewebes anzusehen. Zu alldem gesellen sich noch diejenigen pathologischen Zustände der Milz, welche die Schwellung und damit die Kapselruptur veranlasst haben, nämlich Sepsis, Stauung u. s. w. Besonders gefährlich müssen natürlich akute Volumszunahmen sein, die eine von früher her indurierte Milz treffen.

In solch einem kranken, der Necrose nahen Gewebe haben dann die aus exponierter Lage stammenden widerstandsfähigen Serosazellen leichtes Spiel. Man sieht ja in der Tiefe der Buchten, wie sie sich, der Oberflächenspannung entronnen, ausdehnen und kräftige, kubische Gestalt annehmen. Ist aber das umgebende Gewebe nur unwesentlich geschwächt, so werden bloss Epithelnester und (bei Abschnürung) Schläuche eingeschlossen, wie sie Saltykow bei den analogen Vorgängen von Ependymitis granularis tatsächlich gefunden hat.

Wir hätten demnach in unserem Falle Erweichungscysten im weiteren Sinn vor uns. Während bei den sonst gefundenen Erweichungscysten meist nur eine bindegewebige Hülle sich bildet, handelt es sich hier um echte, d. h. epithelausgekleidete Cysten. Das Epithel hat sich nicht sekundär gebildet (wie z. B. Böttcher annahm), sondern hat primär die Entstehung der Hohlräume im kranken Gewebe verursacht.

Merkwürdigerweise ist die Arbeit Böttchers von allen späteren Autoren nicht beachtet und von einem mit dem Bemerken abgetan worden, er habe es in seinem Fall „nicht wie dort mit einer Amyloidmilz zu tun“. Das Amyloid bedeutet eine Schädigung des Parenchyms genau wie chronische Stauung und andere Zustände. Es wird also ebenso die Disposition zur Cystenbildung erhöhen.

Durchaus nicht in allen Fällen von sogenannten „Milzhernien“ sind auch Cysten vorhanden. Eine Erklärung dafür ist sehr naheliegend. Kommt eine Milz kurz nach Eintritt von Rupturen zur Sektion, so werden sich wohl noch keine Cysten gebildet haben. Dies ereignet sich aber gewiss nicht allzu selten, da ein akuter starker Nachschub von Milzschwellung häufig dem Tode vorhergeht. Schwer zu entscheiden ist dagegen die Frage, ob sich mit der Zeit stets Cysten entwickeln oder ob dazu noch eine spezielle Eigenschaft nötig ist, wie z. B. besondere Wachstumsenergie der

Epithelien, besondere Schädigung der Pulpa. Eine genaue Statistik wird hier möglicherweise noch Klärung schaffen.

Leichter ist ein Schluss auf das weitere Schicksal der einmal vorhandenen Gewebsausstülpungen und Cysten, wenn der Träger der Milz am Leben bleibt. Es ist ja ein sicherer Fall alter Cysten von Renggli beschrieben. Der Autor hat dabei sogar an eine intrauterine Genese gedacht. Bei ihm fanden sich auf der intakten, unregelmässig verdickten Kapsel bindegewebige, cystenhaltige Zöttchen. Diese „Auswüchse der Kapsel", wie sie Renggli nannte, sind offenbar nichts anderes als durch konsekutive fibröse Perisplenitis bindegewebig degenerierte Parenchymprolapse, unter denen die Kapsel durch ein festes Narbengewebe sich wieder geschlossen hat. Eine solche Erklärung der als Perisplenitis nodosa bekannten Erscheinung hat sicher mindestens ebensoviel für sich, als die Ansicht Hartmanns, der diese bindegewebigen Knötchen für eine eigentümliche Modifikation hält, „in welche die Perisplenitis adhaesiva übergehen kann, wenn die Bindegewebsstränge durch mechanischen Zug verdünnt werden, reissen und an den Anheftungsstellen festwachsen". Sind nun in den Prolapsen Hohlräume entstanden und haben diese vermöge ihrer fester Umscheidung der Bindegewebswucherung Widerstand geleistet, so können sich schliesslich ausserhalb oder innerhalb einer unverletzten, aber narbig veränderten Kapsel Cysten finden. Unverletztheit der Kapsel wäre demnach kein Beweis für intrakapsuläre Entstehung. Otto, der bestreitet, dass die Cysten wohl stets auf Kapselrisse zurückzuführen sind, hat ohne Färbung auf elastische Fasern gearbeitet. Diese Färbung ist aber, wie auch B. Fischer aus eigenen Untersuchungen ersehen hat, für das Studium der Kapselstruktur äusserst wichtig.

Dass auch frisch herausgequollenes Pulpagewebe durch die Atembewegungen der Milz oder (am vorderen Rand) durch

unvorsichtige Palpation abgeschliffen oder weggerissen werden kann, ist sehr einleuchtend.

Über das Alter der Cysten in unserem Fall lässt sich nur unbestimmt angeben, dass sie wahrscheinlich jüngeren Datums sind, weil das umgebende Parenchym noch ziemlich gut erhalten ist. Eine Bemerkung über den Beginn der Herzbeschwerden lässt die Krankengeschichte leider vermissen.

Über die Arbeiten derjenigen Autoren, die bei ihren Fällen eine Abstammung der Cysten aus dem Lymphsystem annehmen, möchte ich mir bei der Schwierigkeit der Differentialdiagnose ein Urteil nicht erlauben, sondern nur ganz kurz auf das eingehen, was auf unseren Fall Bezug hat.

Das Vorkommen von Lymphangiomen in der Milz anzuzweifeln liegt jedenfalls kein Grund vor.

Bedenklich könnte man eher der Angabe Hoefts gegenüberstehen, der einen kleinen Lymphraum, welcher sich offenbar zu einer Cyste umzubilden im Begriffe war, gesehen haben will. Hoeft hält ebenso wie Schmidt die Cysten für erweiterte Lymphspalten.

Der letztere hat drei Gründe gebracht, warum er in seinen Fällen nicht an eine Entwicklung aus Peritoneal-Epithel glaubt (s. oben im Referat):

„Das tiefe Hinabreichen vieler Cysten ins Milzgewebe“ ist in unserem Fall nicht vorhanden; ausserdem reicht auch bei Schmidt kein Hohlraum tiefer, als 1 cm ins Innere der Milz hinein, Namentlich bei grossen Prolapsen mit nach innen umgebogenen Rissrändern (cf. S. 31 oben) dürfte dies also kein zwingender Gegenbeweis sein.

Die „subkapsuläre Lage seitlich von der Ruptur“ ist nicht häufig; und warum sollten nicht einmal einige Serosa-Epithelien bei den gewaltsamen Vorgängen der Kapselruptur durch die Lücke schief nach innen verschlagen werden?

Was endlich die Behauptung anlangt, dass viele Cysten sich in Schmidts Fällen „inmitten der normalen Bindegewebszüge, sowohl der Kapsel, wie der Trabekel entwickelt“ hätten, und deshalb die Ableitung aus präformierten Kanälen des Bindegewebs unabweisbar sei, so ist auch diese für uns nicht unbedingt beweisend. Auch in unserem Fall ist ja auf einzelnen Schnitten Milzgewebe vollständig in die Kapsel eingebettet; spätere Schnitte aber zeigen den Riss, durch den es dahin gelangt ist. Ferner dürfte wohl die Entscheidung, ob die Cystenwand an einer bestimmten Stelle von jungem oder altem (d. h. präformierten) Bindegewebe gebildet wird, keineswegs immer leicht und sicher sein.

Fassen wir zum Schluss das Resumé der Arbeit kurz zusammen, so ergibt sich folgendes: die Milz eines 36jährigen, infolge von Herzinsufficienz zu Grunde gegangenen Mannes weist chronische Stauung und hochgradige Capillarektasien auf. Die Kapsel ist vielfach gedehnt und zerrissen, das Milzgewebe durch Lücken der Kapsel herausgequollen. Im Bereich dieser Pulpavorfälle liegen oberflächlich viele seröse, echte Cystchen. Diese haben sich im Anschluss an die Prolapse aus dem Peritoneal-Epithel (zum grösseren Teil durch Versenkung losgerissener Serosazellen, zum kleineren durch Abschnürung in Spalten und Buchten) infolge der schweren Schädigung der Pulpa entwickeln können. Das Alter der Cysten kann man auf einige Wochen veranschlagen.

Obwohl, streng genommen, die sogen. „Milzhernien“ in den Rahmen meiner Arbeit nicht gehören, so glaube ich doch, dass das allgemeine Interesse es rechtfertigt, wenn ich auch von dieser Art Bildungen kurz noch zwei Fälle anführe, die ich im hiesigen Institut zu beobachten Gelegenheit hatte.

1. Fall: 30 Jahre, weiblich.[1])

Klinische Diagnose: Meningitis?

Anatomische Diagnose: Septische Endometritis puerperalis (Retention von Placentarresten) mit multipler Thrombose der Uterusgefässe, totaler Thrombose beider Venae spermaticae. Chronische parenchymatöse Nephritis, Anämie und leichtes Emphysem der Lunge, kleine tuberkulöse Herde an der Spitze?, frische fibrinöse Pleuritis rechts, leichte Schwangerschaftshypertrophie des Herzens und der Leber, Milztumor mit „Milzhernien", trübe Schwellung der Leber, Magen- und Darmkatarrh; leichtes Ödem und Anämie des Gehirns.

Milz: Gross; Kapsel gespannt, auf derselben befinden sich über der Convexität und am vorderen Rand zahlreiche stecknadelkopf- bis linsengrosse, rötliche Prominenzen. Die Milz schneidet sich weich; auf der Schnittfläche ist das Gewebe von bläulich-blassbrauner Farbe; das trabekuläre Gerüst deutlich, die Follikel gut zu erkennen. Masse über der Convexität 15,0 : 9,0.

Es steht nur ein in Celloidin eingebetteter Block zur Verfügung, der pyramidenförmig, mit der Kapsel als Basis, aus der Convexität der Milz herausgenommen wurde. Ca. 50 Schnitte (10—15 μ) werden mit Hämatoxylin-Eosin und mit Weigertscher Elastinfärbung behandelt. Die Milzpulpa ist mit ziemlich vielen Blutkörperchen durchsetzt; das Reticulum ist feinmaschig und nicht ödematös. Die Follikel sind zahlreich zu sehen und ganz wenig vergrössert. Die bindegewebigen Apparate in ihrem Aufbau ohne Besonderheiten. Man kann durch die Schnittserien drei „Hernien" in ihrer Entehung verfolgen (Tafel 1). Alle drei sind wirkliche Hernien; denn der Bruchsack erscheint nirgends

[1]) Sektionsjournal des pathol. Instituts München Nr. 38, 1907.

verletzt. Sie beginnen in typischer Weise als flachkugelige Auflagerungen der Kapsel, die sich mit dem Anwachsen derselben allmählich verdünnt und endlich eine Lücke mit etwas zugeschärften Rissrändern aufweist. Es ist nun interessant, wie zwischen zwei Hernien nur noch ein ganz kleines Mittelstück existiert, von dem deutlich Y-förmig die dünne Umhüllung der Hernien ihren Ausgang nimmt. In dieser stellenweise äusserst zarten Membran sind elastische Fasern nur mehr ganz vereinzelt nachzuweisen. Die Kapselrisse reichen nie über den nächsten Trabekelansatz hinaus. Das ausgestülpte Gewebe gleicht vollkommen dem im Innern der Milz befindlichen und zeigt keinerlei Degenerationserscheinungen. Das Peritoneal-Epithel fehlt leider auf dem ganzen Block vollständig; es ist wahrscheinlich dem explorierenden Seciermesser zum Opfer gefallen.

Was das vermutliche weitere Schicksal dieser Hernien anlangt, so ist bei ihnen ausser der oben angeführten Abschleifung und bindegewebigen Durchwachsung auch die Möglichkeit denkbar, dass bei Rückgang der Milzschwellung das ausgestülpte Gewebe durch die Spannung des Bruchsackes, zum Teil wenigstens, der Milz wieder einverleibt wird.

II. Fall: Zwei Jahre, weiblich.[1])

Klinische Diagnose: Morbilli, Bronchopneumonie.

Anatomische Diagnose: Confluirende Pneumonie des rechten Lungenunterlappens. Eitrige Bronchitis beider Lungen sowie beginnende Bronchopneumonie in allen Lungenabschnitten. Grösserer pneumonischer Herd in der Spitze des rechten Oberlappens, Verkäsung der Hilusdrüsen der rechten Lunge mit teilweisem Übergreifen auf das Lungengewebe. Grösserer käsiger Herd im rechten Unterlappen. Miliare Tuberkulose von Milz und Leber. Parenchymatöse Nephritis, Schwellung

([1] Sektionsjournal des pathol. Instituts München Nr. 226, 1907.

der mesenterialen Lymphdrüsen. Überzähliger Sehnenfaden im linken Ventrikel.

Milz: Leicht vergrössert, Kapsel gespannt. Zeigt über die ganze Oberfläche zerstreut der Kapsel fest aufsitzende, meist runde, hirsekorngrosse, prominente Knötchen. Auf dem Durchschnitt das Gewebe blassrot. Follikel deutlich und mit einem hämorrhagischen Hof umgeben. Im Milzgewebe ein kleiner, graugelber, runder Herd.

Ein der vorderen Kante der Milz entnommenes Stück wird wie das vorige behandelt und daraus ca. 60 Schnitte gewonnen.

Die Pulpa ist ziemlich anämisch, Trabekel und Reticulum ohne Besonderheiten. Allenthalben sind Anhäufungen lymphoider Zellen wahrnehmbar.

Die Follikel sind durchweg vergrössert. In den Zentren einiger finden sich eigentümlich epitheloide Zellen kreisförmig angeordnet. Bei einem solchen Körperchen ist das Zentrum bereits ziemlich stark verkäst. Um diesen necrotischen Herd herum liegen deutlich wieder Epitheloidzellen.

Die Kapsel ist ziemlich elastinreich und von gleichmässiger Dicke. Drei „Hernien“ sind auf den Schnitten in ihrer Entwicklung zu beobachten. Die Lücken, durch die das Gewebe ausgetreten ist, sind äusserst schmal; die Kapsel ist glatt durchgerissen. Im ausgetretenen Milzparenchym sind keine Veränderungen wahrnembar. Auch hier ist leider das Peritoneal-Epithel verloren gegangen; nur unter dem „Hut“ des einen, pilzförmig gestalteten Pulpavorfalles sind noch einige Serosazellen erhalten.

In den betrachteten (im ganzen drei) Fällen von „Milzgewebshernien“ ist also zweimal infektiöser Milztumor (Puerperium, Tuberkulose), einmal chronische Stauung als Ursache der Kapselrisse anzusehen. Eine Milzschwellung ist überall

vorhanden, aber nirgends bedeutend. Das Alter der Rupturen fällt nach Tagen, höchstens Wochen. Anhaltspunkte dafür, dass die Milzen bereits von früher her indurativ oder anderweitig pathologisch verändert waren, als sie die Volumszunahme erfuhren, fanden sich nicht.

Herr Dr. Rössle hatte die Liebenswürdigkeit, mich darauf aufmerksam zu machen, dass beim Zustandekommen der Kapselrisse vielleicht Kontraktionen der glatten Muskulatur von Kapsel und Trabekeln in geschwellten Milzen eine Rolle spiele.

Für diese Anschauung spricht einmal der Umstand, dass manchmal die Kapsellücken ziemlich scharfe, wie durch plötzliche Gewalteinwirkung entstandene Rissränder aufweisen, andererseits die Prädisposition gerade der muskelfaserreichen Trabekelansatzstellen für die Kapselrisse. Kontraktionen der Milz erfolgen nach Landois ausser im Gefolge der Verdauung auch bei Reizung durch Kälte, Elektrizität, Chinin, Secale, Eucalyptus und vom vasomotorischen Zentralorgan aus. Der Tonus des letzteren wird aber namentlich durch venöse Beschaffenheit des Blutes erhöht; damit wäre eine Erklärung für das häufige Auftreten der Hernien in Stauungsmilzen gegeben.

Eine klinische Bedeutung kommt den „Milzhernien", wenn sie auch wie im ersten Fall zur Bildung multipler seröser Cystchen Veranlassung geben, sicherlich nicht zu, solange sich die Dehiscenzen auf die intertrabekulären Kapselabschnitte beschränken.

Jedoch ausgedehnte Kapselrupturen mit Vorquellen der blutreichen Pulpa, wie sie traumatisch sowie bei den hochgradigen Milzschwellungen im Gefolge von Malaria, Leukämie, Typhus u. s. w. vorkommen, bilden durch die abundante Blutung in die freie Bauchhöhle eine ernste Lebensgefahr. Interessant

ist die Tatsache, dass auf Formosa und in China, wo ausserordentlich viele Leute eine den schützenden Rippenbogen überschreitende Malariamilz besitzen, bei Raufereien ein gern geübter Trick darin besteht, dem Gegner durch Daumendruck oder Schlag mit der Kante der Hand die geschwollene, brüchige Milz zu sprengen.

Die moderne Behandlung der grösseren Milzrupturen besteht fast ausschliesslich in sofortiger Splenectomie.

Es erübrigt mir die angenehme Pflicht, Herrn Obermedizinalrat Prof. Dr. Ritter von Bollinger für die Überlassung der Arbeit und die Übernahme des Referats, sowie Herrn Privatdozenten Dr. Rössle und Herrn Oberarzt Dr. Schöppler für die Durchsicht der Arbeit und die freundlichen Ratschläge meinen verbindlichsten Dank auszusprechen.

Litteratur.

1. Andral, Grundriss der pathol. Anatomie 1834. II. Teil.
2. Aschoff, „Cysten.“ Ergebnisse der allgem. Pathologie und pathol. Anatomie von Lubarsch und Ostertag. 2. Jahrgang. 1895.
3. Barbacci O., „Multiple Lymphangiome der Milz.“ Lo sperimentale 1891. S. 3.
4. Bardenheuer, Deutsche med. Wochenschr. 4. September 1890. Nr. 36.
5. Bednar, Zitiert bei Litten c.
6. Beneke, Zitiert bei Ramdohr l. c.
7. Birch-Hirschfeld, Lehrbuch der pathol. Anatomie 1877.
8. Boettcher, „Über die Entwicklung von Milzcysten.“ Dorpater med. Zeitschrift. 1. Bd. 1871.
9. Borst, Zur Pathologie der serösen Deckzellen. Virchows Archiv 162/I. 1900.
10. — Das Verhalten der Endothelien bei der akuten und chronischen Entzündung, sowie beim Wachstum der Geschwülste. Verhandl. der phys. med. Gesellschaft zu Würzburg. N. F. 31. Bd. Nr. 1. 1897.
11. Bulletins de la soc. anatomique. Paris 1838. pag. 291.
12. Chiari, Zeitschrift für Heilkunde. Bd. VI.
13. Conradi G. Ch., Handbuch der pathol. Anatomie. Hannover 1896.
14. Credé, Archiv für klin. Chirurgie. Bd. 28. pag. 401. 1871.
15. Fink Fr., Lymphangiome der Milz. Prager Zeitschrift für Heilkunde Bd. VI. pag. 406. 1885.
16. — Zeitschrift für Heilkunde. Bd. X.

17. Fischer-Zieler, „Pathologie des Angioms.“ Ergebnisse der allgem. pathol. Anatomie des Menschen und der Tiere von Lubarsch und Ostertag. X. Jahrgang. 1906.
18. Guszmann Jos., Beiträge zur Lehre und Anatomie der traumatischen Epithelcysten. Zeitschrift für Heilkunde 1905. Heft 9.
19. Hartmann, Über Perisplenitis und Perihepatitis nodosa. Inaug.-Dissert. Greifswald 1902.
20. Hedinger, Zentralblatt für allgem. Pathologie und pathol. Anatomie von Ziegler. Bd. 17. 1906. S. 881.
21. Henricius G., „Über die Cysten der Milz und über ihre Behandlung speziell durch Splenectomie.“ Langenbecks Archiv für klin. Chirurgie. Bd. 72. 1902. S. 138.
22. Hoeft R., „Über Rupturen der Milzkapsel, Milzgewebshernien und multiple Cystenbildung in der Milz.“ Inaug.-Dissert. Würzburg 1902.
23. Kühne, Kasuistische Beiträge zur pathol. Histologie der Cystenbildung. Virchows Archiv Bd. 158/2. 1899.
24. Landois, Lehrbuch der Physiologie.
25. Langhans, „Cavernöse Geschwulst.“ Virchows Archiv Bd. 75. pag. 375.
26. Leudet, Zitiert bei Litten l. c.
27. Litten, „Die Krankheiten der Milz und die hämorrhagischen Diathesen.“ Wien 1898.
28. Livois, Zitiert bei Litten.
29. Lubarsch, Hyperplasie und Geschwülste. Ergebnisse der speziellen pathol. Morph. und Phisiol. des Menschen und der Tiere 1895 II. S. 348.
30. — III. Jahrgang.
31. Magdelain, Zitiert bei Litten.
32. Monnier, Zur Kasuistik der Milzcysten. Beiträge zur klinisch. Chirurgie. 41. Jahrgang. Heft 1. 1903.
33. Morgagni, Epistul. XXXVIII. art. 34.
34. Mosler, „Über Milzecchinococcus und seine Behandlung.“ Wiesbaden 1884.

35. Orth, Lehrbuch der speziellen pathol. Anatomie 1894.
36. Otto, „Über die Genese der genuinen Cysten der Milz.“ Tübingen 1904.
37. Péan, Zitiert bei Terrier l. c.
38. Ramdohr, Über Milzcysten und ihre Beziehungen zu Rupturen der Milzkapsel. Virchows Archiv 164. 1901.
39. Reimann, „Über Milzcysten.“ Inaug.-Dissert. Leipzig 1901.
40. Renggli, „Über multiple Cysten der Milz.“ Inaug.-Dissert. Zürich 1894.
41. Ribbert, „Über Bau, Wachstum und Genese der Angiome nebst Bemerkungen über Cystenbildung.“ Virchows Archiv Bd. 151. 1898.
42. Saltykow, „Über Ependymitis granularis.“ Verhandl. der deutschen pathol. Gesellschaft. Jena 1907.
43. Schmidt M. B., „Über Milzcysten und Milzgewebshernien.“ Virchows Archiv 164. 1901.
44. Sokoloff, „Die venöse Hyperämie der Milz.“ Virchows Archiv 112. 1888.
45. Spencer Wells, Zitiert bei Terrier.
46. Spillmann, Hématome Cystique. Arch. de phys. 1876. pag. 419.
47. Terrier, Semaine médicale 1892. S. 439.
48. Virchow R., „Cholestearincysten der Milz und der Oberbauchgegend.“ Berliner klin. Wochenschrift 1898. Bd. 3. S. 67.
49. Wegner, Beitrag zur Lehre von den traumatischen Epithelcysten. Deutsche Zeitschrift für Chirurgie. Bd. 58. 1898.
50. Welti, „Multiple Cysten der Milz.“ Inaug.-Dissert. Zürich 1901.
51. Ziegler, Lehrbuch der allgem. Pathologie und der pathol. Anatomie.

Lebenslauf

Geboren wurde ich, Fritz Peter Zieglwallner, am 5. November 1883 als der Sohn des Kgl. Kreisschulinspektors Fritz Zieglwallner zu München. Nachdem ich vier Jahre die Heiliggeist-Volksschule besucht hatte, oblag ich neun Jahre am Kgl. Luitpoldgymnasium in München den humanistischen Studien und erwarb mir das Reifezeugnis im Juli 1902. In den folgenden zehn Semestern studierte ich an der Kgl. Ludwig-Maximilians-Universität in München Medizin. Das Physikum bestand ich im Winterhalbjahr 1904/05, das Staatsexamen am 26. November 1907.

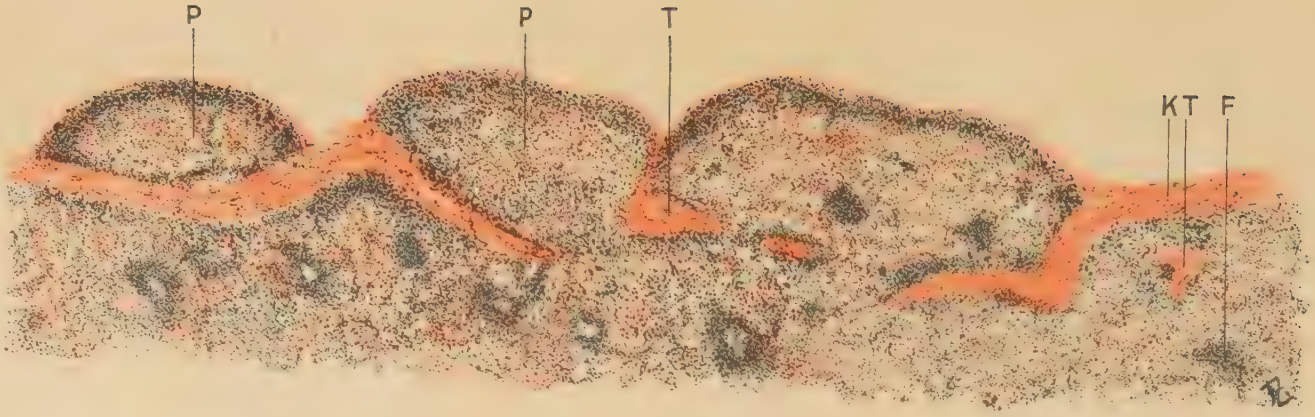

Schnitt senkrecht zur Milzoberfläche:

K = Kapsel
T = Trabekel
F = Follikel
P = Pulpa-Hernien

Schnitt senkrecht zur Milzoberfläche:

S = Serosaepithel
C = grosse Cysten
c = kleine Cyste, deren Epithelauskleidung in ununterbrochener Kommunikation mit dem Peritonealepithel steht
K = Milzkapsel
T = Trabekel
W = desquamierte Wandepithelien im Innern einer Cyste
B = bindegewebige Stücke der gedehnten Kapsel